

Información del Paciente

Nombre	
Apellidos	
Edad	
Patología	
Fecha de la captura	27-10-2014, 09:10:17

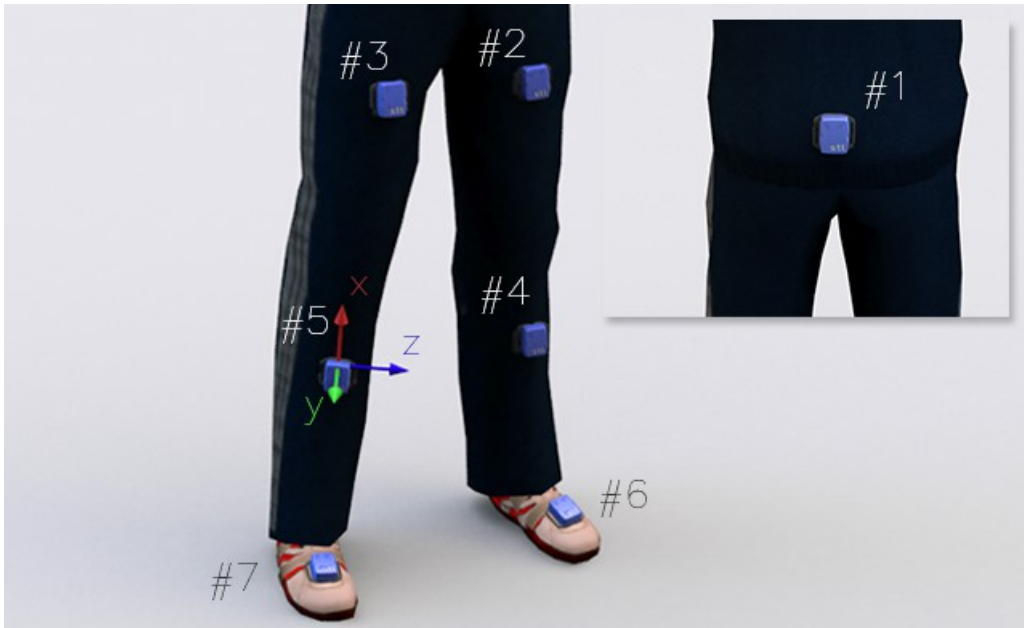
Resumen de marcha

Información general

Protocolo utilizado	Tren inferior
Tiempo total de grabación	31.73 sec.
Frecuencia	50 Hz.
Tiempo seleccionado	7.55 sec.

Análisis de la porción específica

	Izquierda	Derecha
Cadencia Media	78.86 pasos/min.	
Cadencia Lateral	38.46 pasos/min.	39.97 pasos/min.
Número de pasos en la captura	20	21
Duración del ciclo de marcha	1.52 sec.	

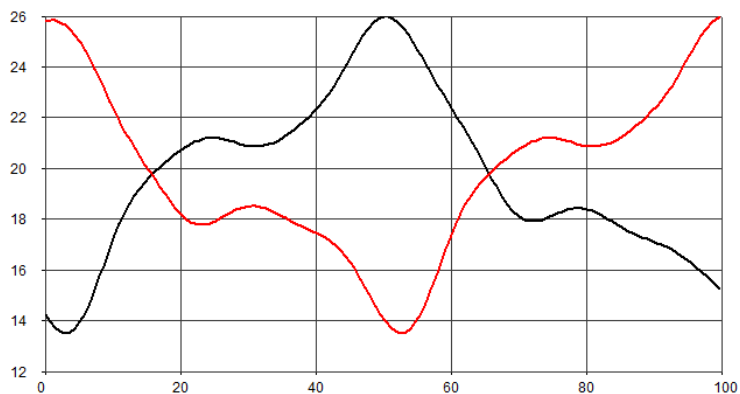


Análisis articular (ciclo marcha)

Oblicuidad pélvica



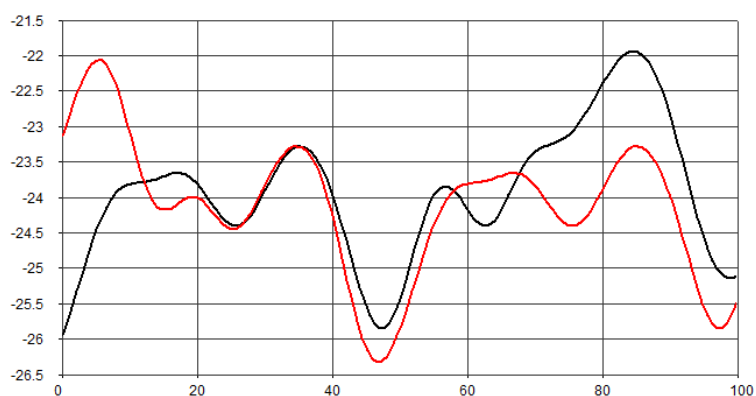
■ Izquierda ■ Derecha



Inclinación pélvica



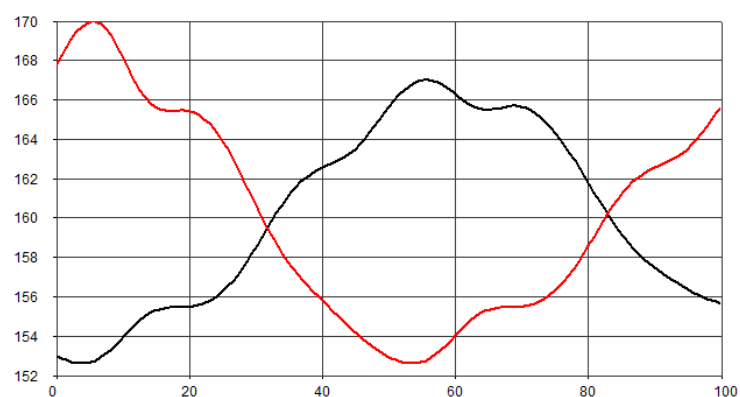
■ Izquierda ■ Derecha



Rotación pélvica



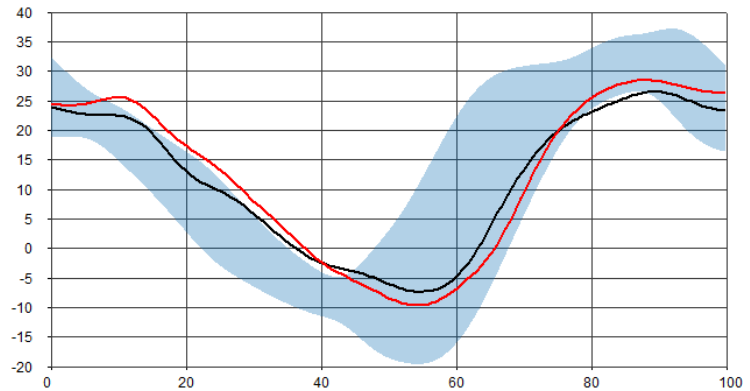
■ Izquierda ■ Derecha



Flexo-Extensión de cadera



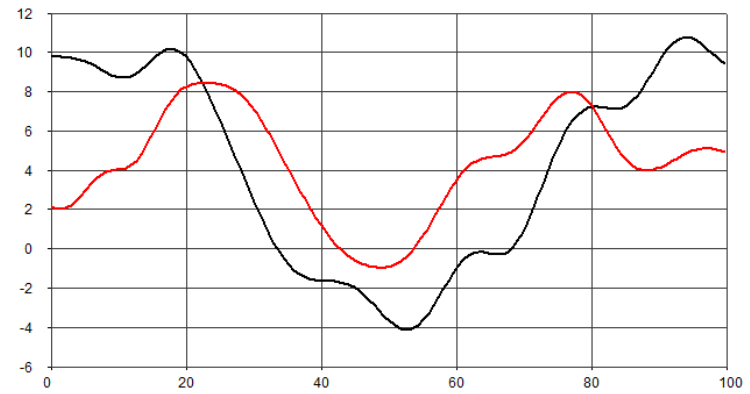
■ Izquierda ■ Derecha



Rotación de cadera



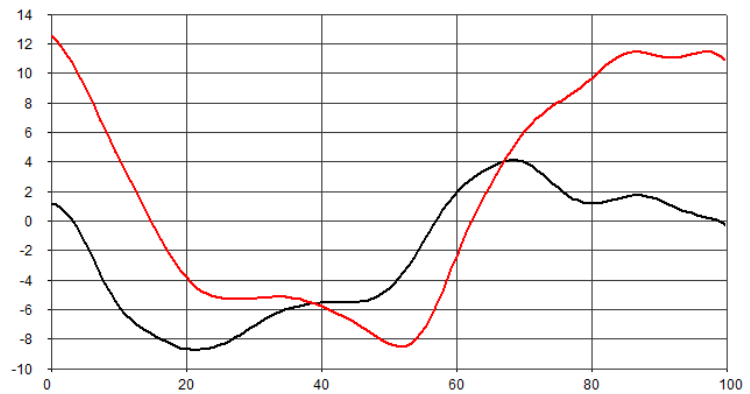
■ Izquierda ■ Derecha



Abducción de cadera



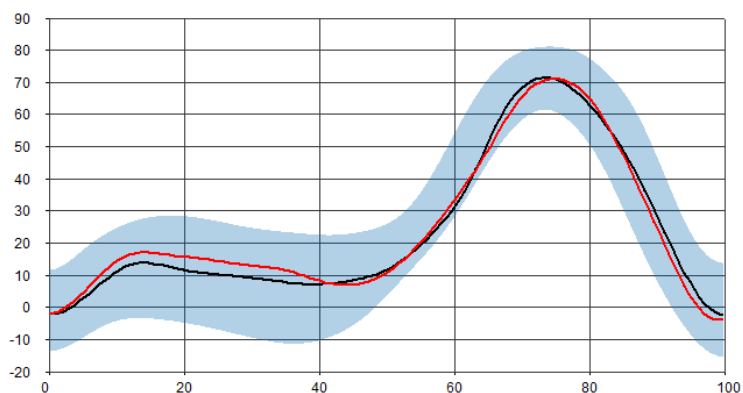
■ Izquierda ■ Derecha



Flexo-Extensión rodilla



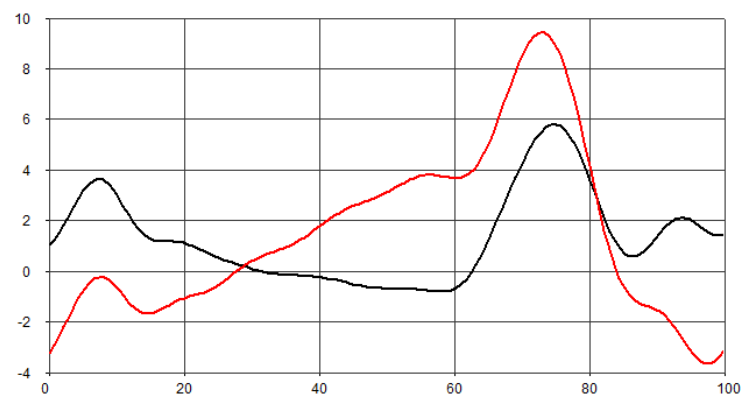
■ Izquierda ■ Derecha



Abducción de rodilla



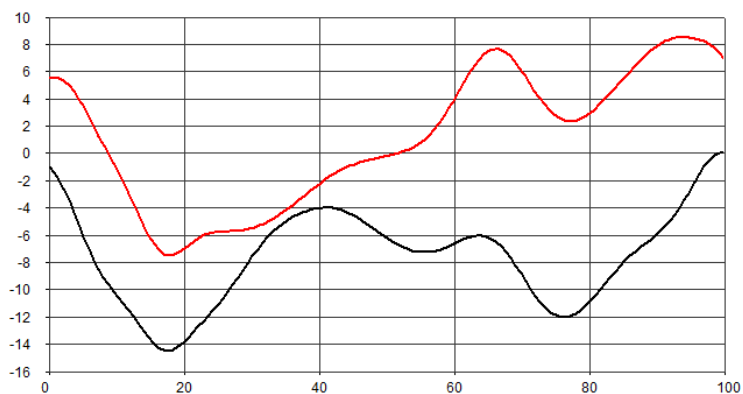
■ Izquierda ■ Derecha



Rotación de rodilla



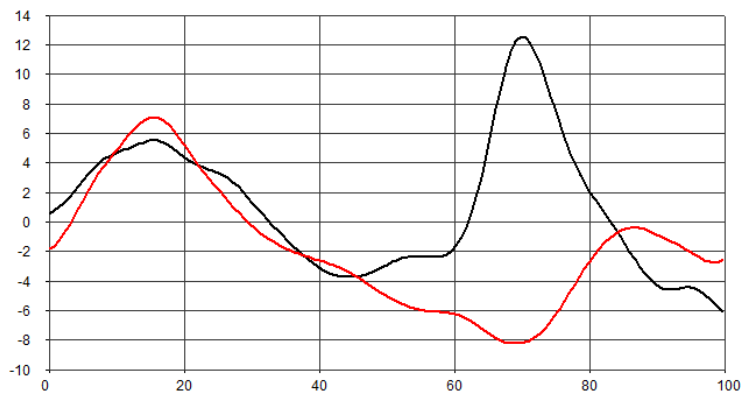
■ Izquierda ■ Derecha



Rotación de tobillo



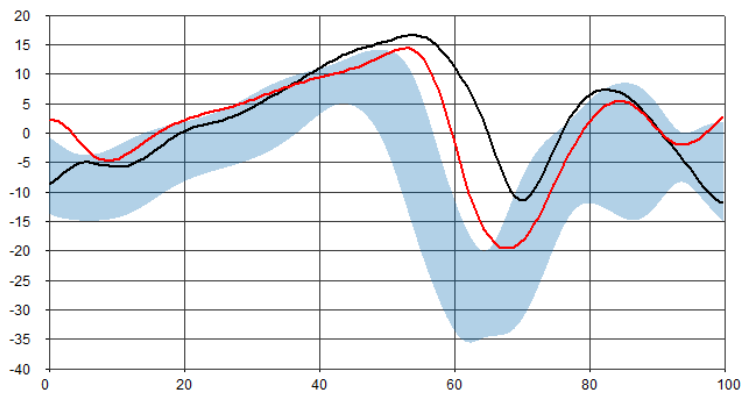
■ Izquierda ■ Derecha



Flexo-Extensión tobillo



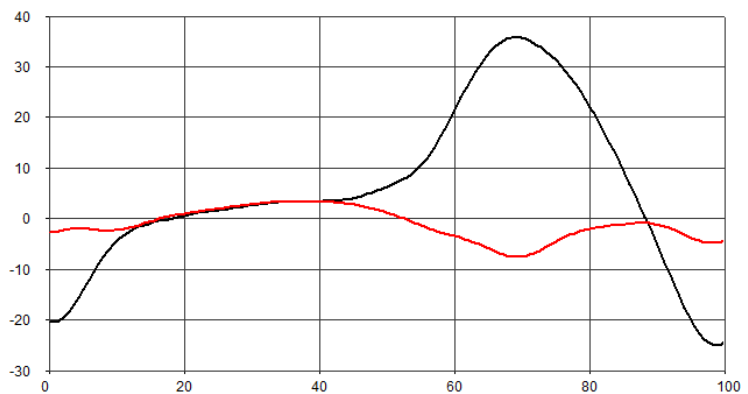
■ Izquierda ■ Derecha



Abducción tobillo

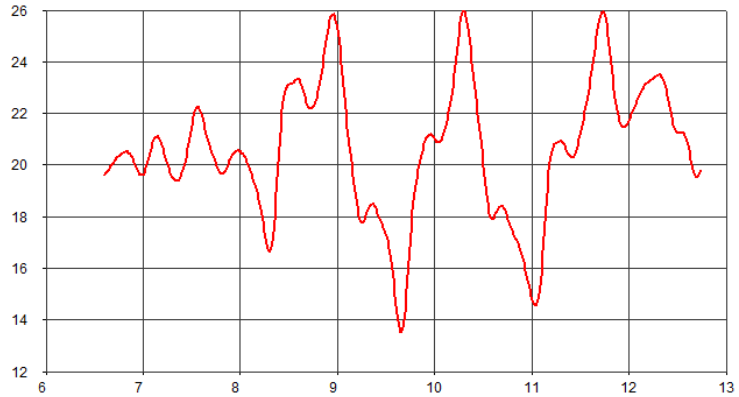


■ Izquierda ■ Derecha

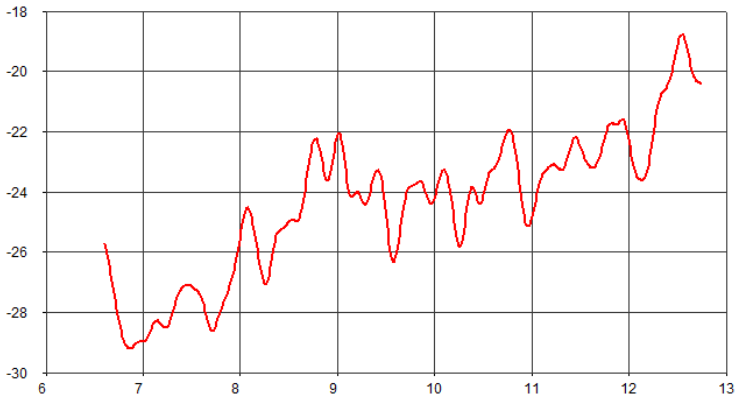


Cinemática en el tiempo

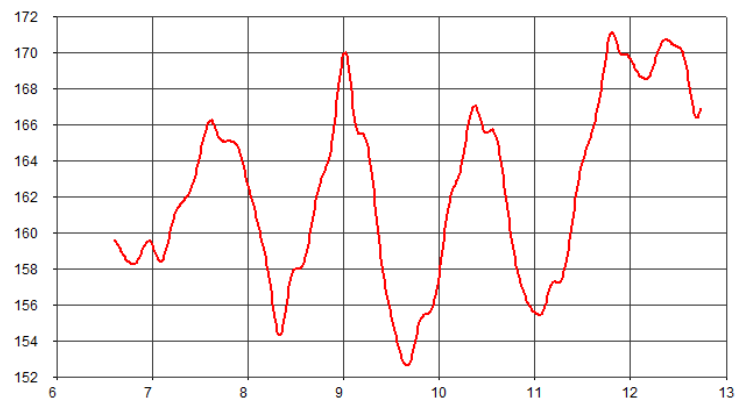
Oblicuidad pélvica



Inclinación pélvica



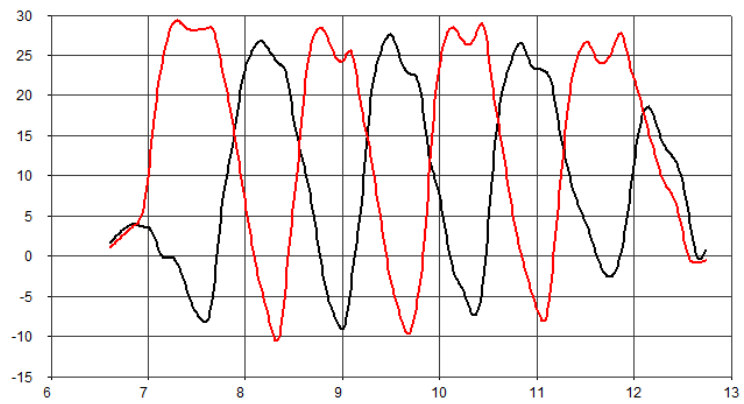
Rotación pélvica



Flexo-Extensión de cadera



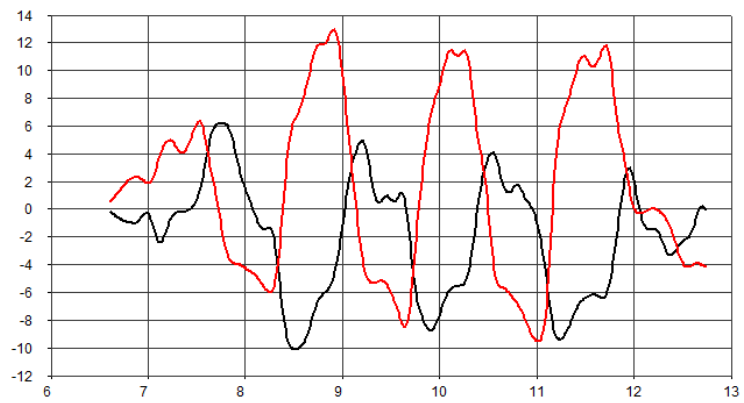
■ Izquierda ■ Derecha



Abducción cadera



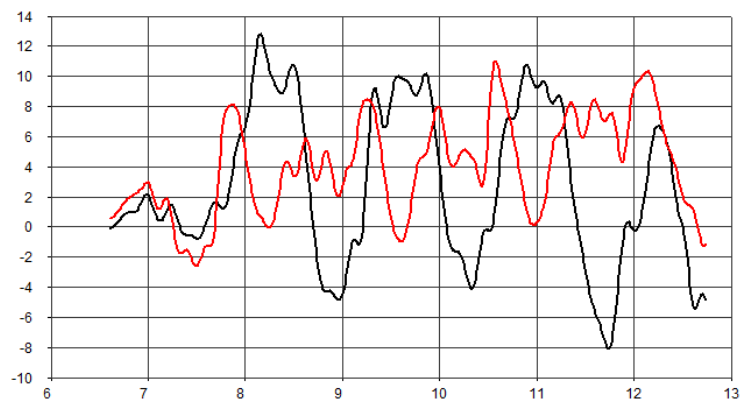
■ Izquierda ■ Derecha



Rotación cadera



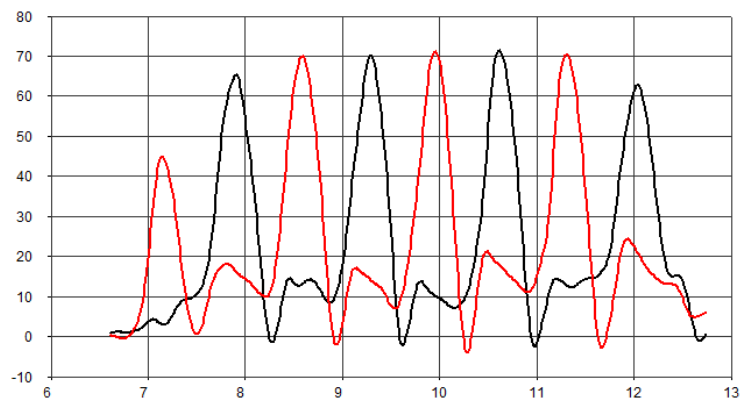
■ Izquierda ■ Derecha



Flexo-Extensión rodilla



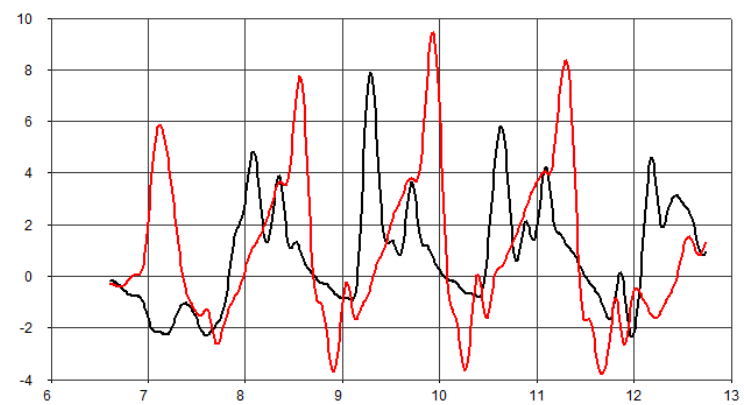
■ Izquierda ■ Derecha



Abducción de rodilla



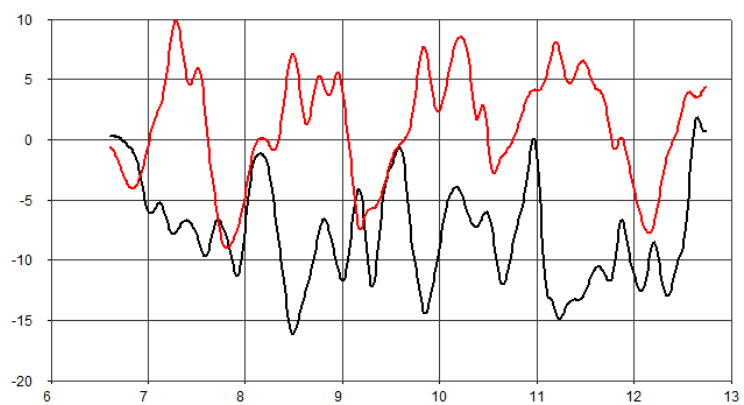
■ Izquierda ■ Derecha



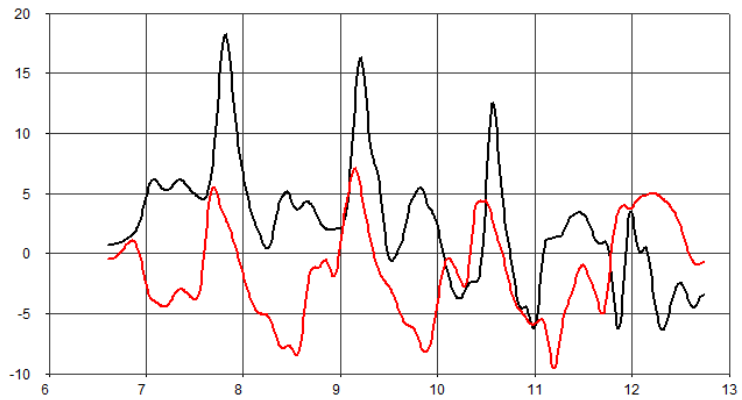
Rotación de rodilla



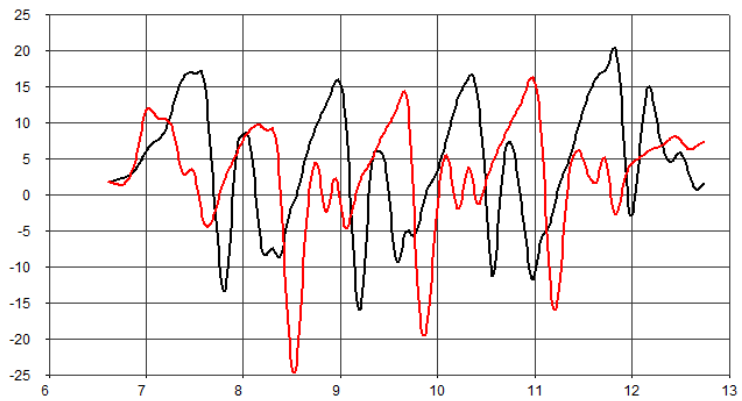
■ Izquierda ■ Derecha



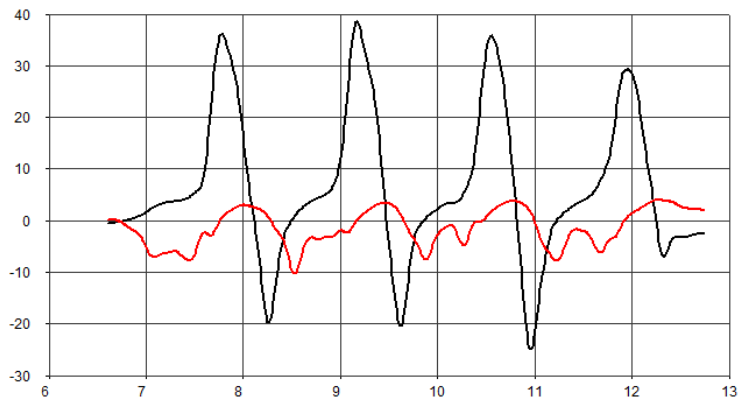
Rotación tobillo



Flexo-Extensión tobillo

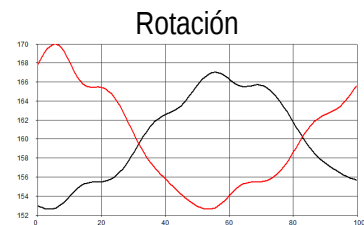
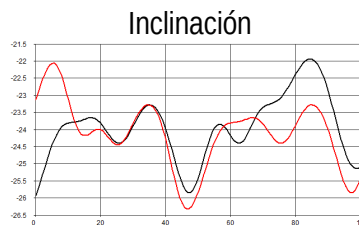
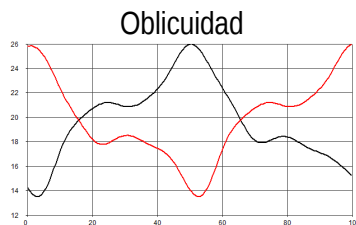


Abducción tobillo

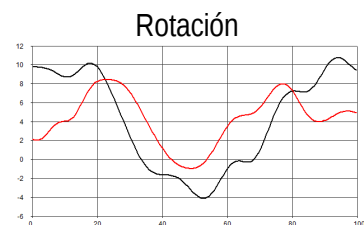
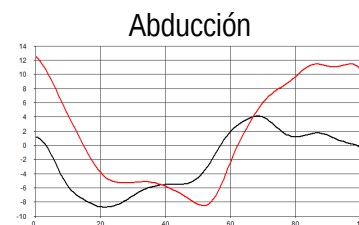
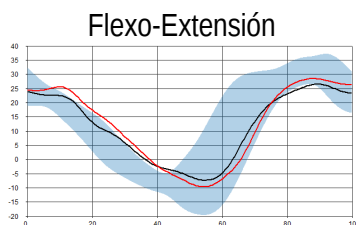


Resumen de gráficas

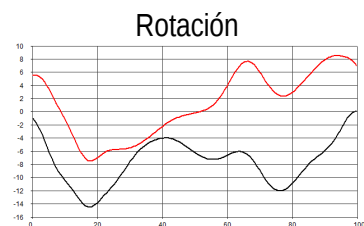
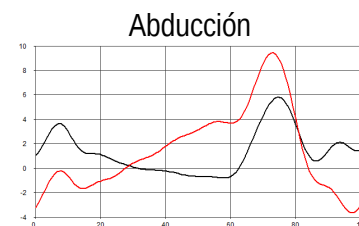
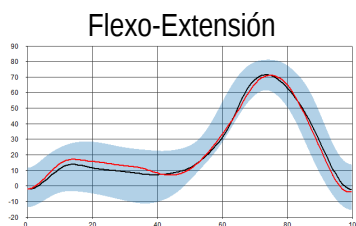
PELVIS



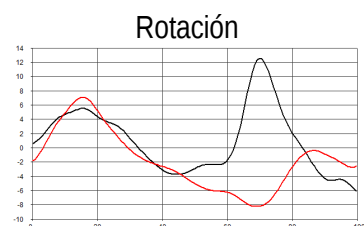
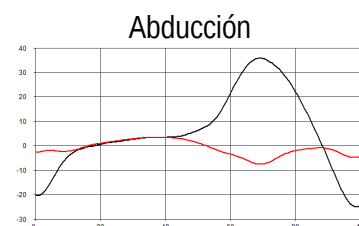
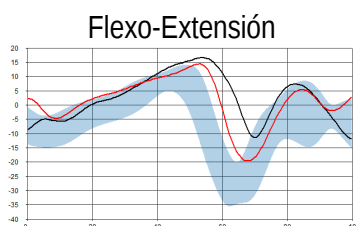
CADERAS



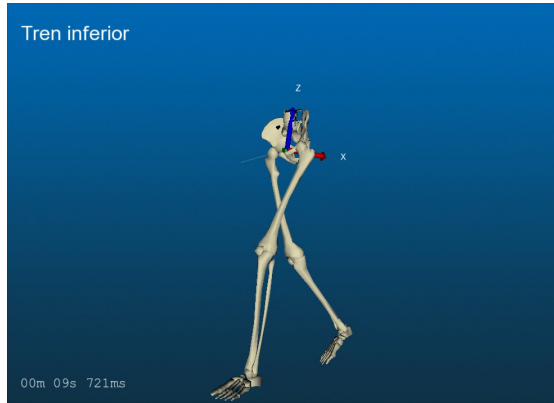
RODILLAS



TOBILLOS



Capturas de pantalla adicionales



Momento de left heel strike

